

GIANT 85 CM

8+

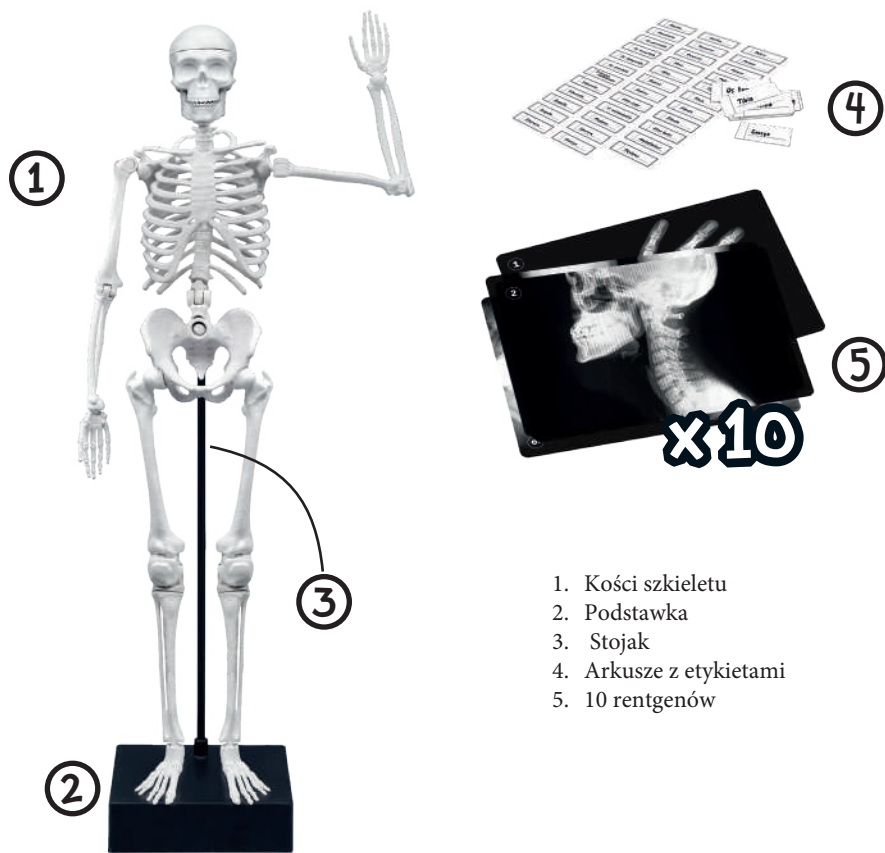
# SKELETON

SQUELETTE GÉANT



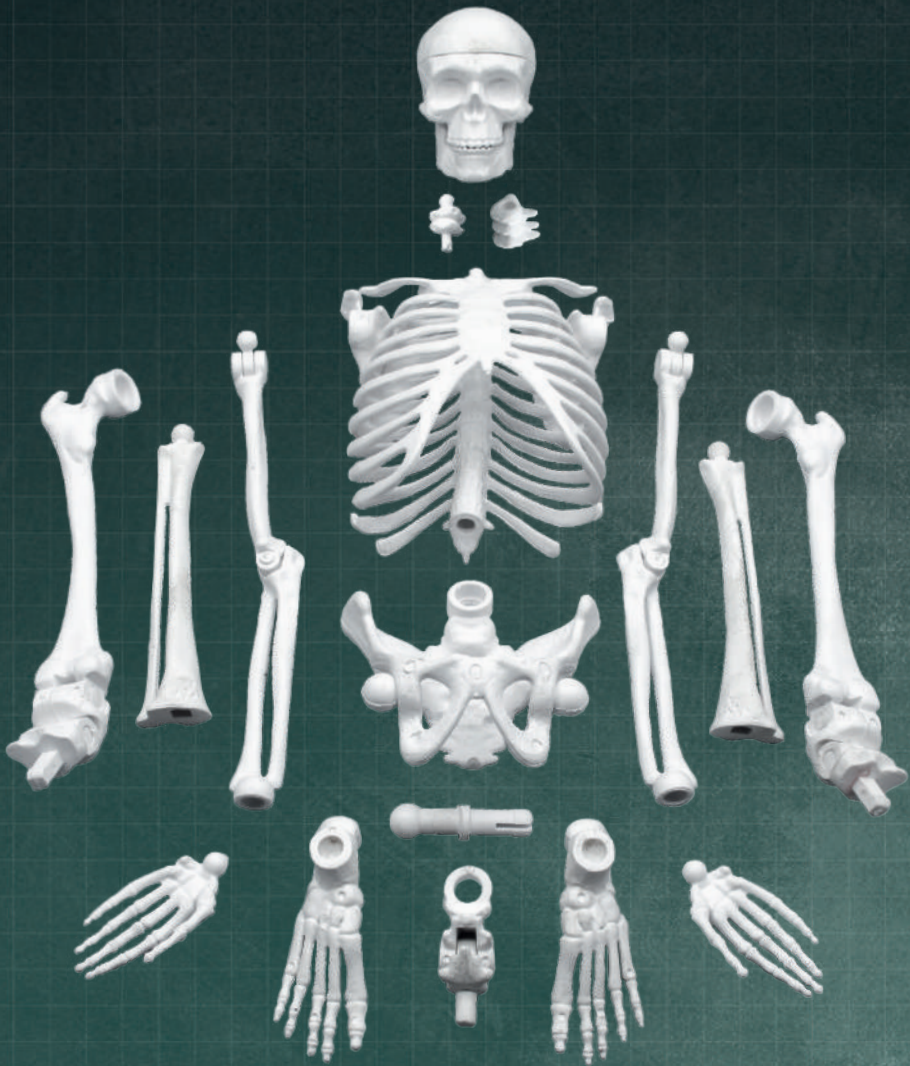**Buki**  
France

# ZAWARTOŚĆ



1. Kości szkieletu
2. Podstawka
3. Stojak
4. Arkusze z etykietami
5. 10 rentgenów

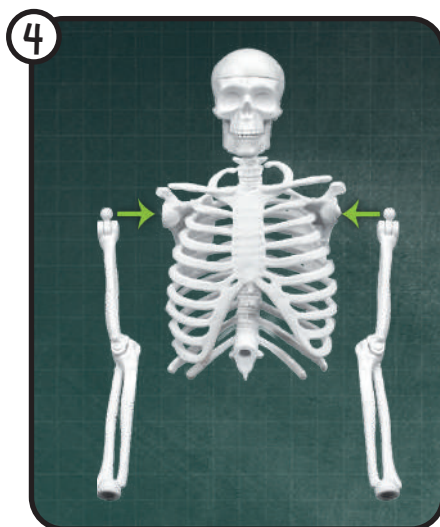
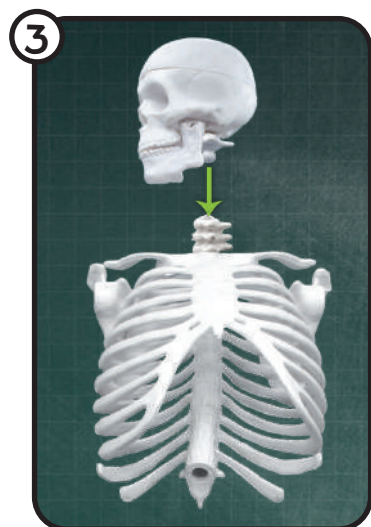
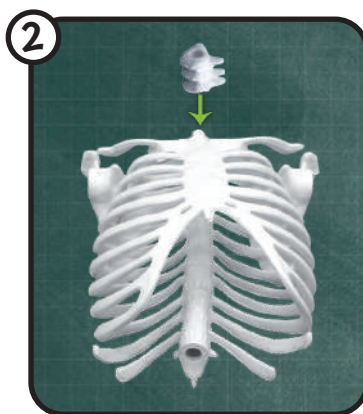
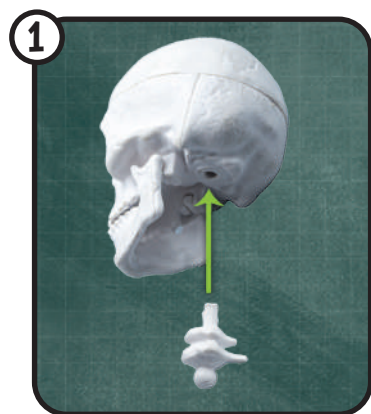




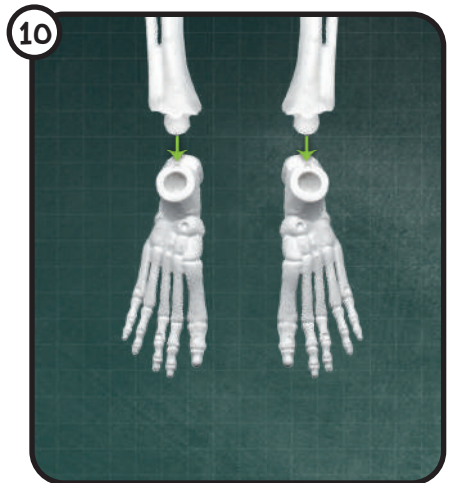
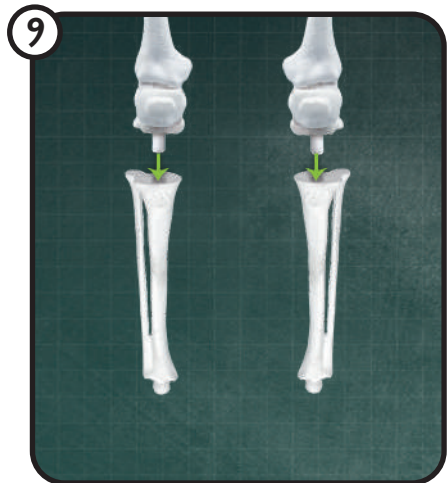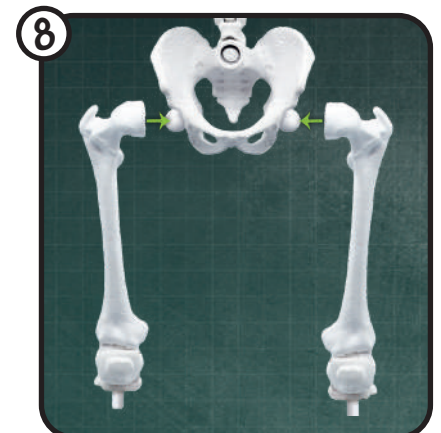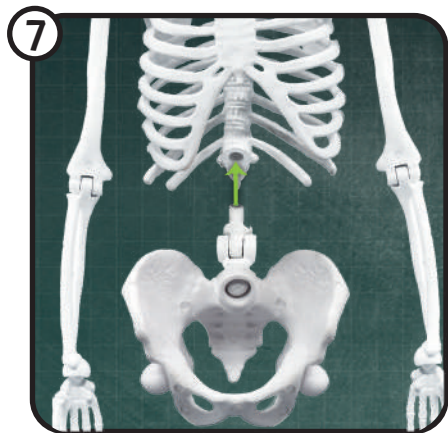
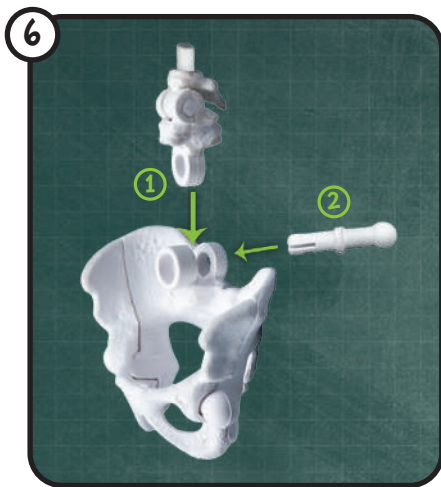
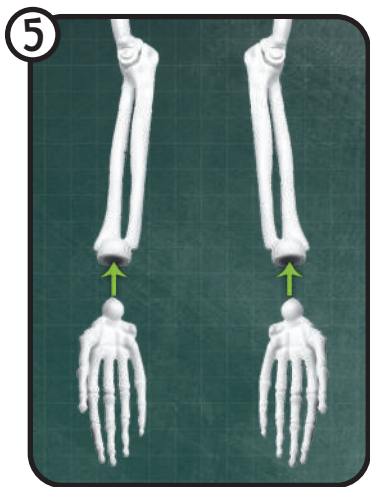


## MONTAŻ SZKIELETU

Zwróć uwagę, czy zamontowałeś wszystkie części we właściwym kierunku. Poproś dorosłego o pomoc.





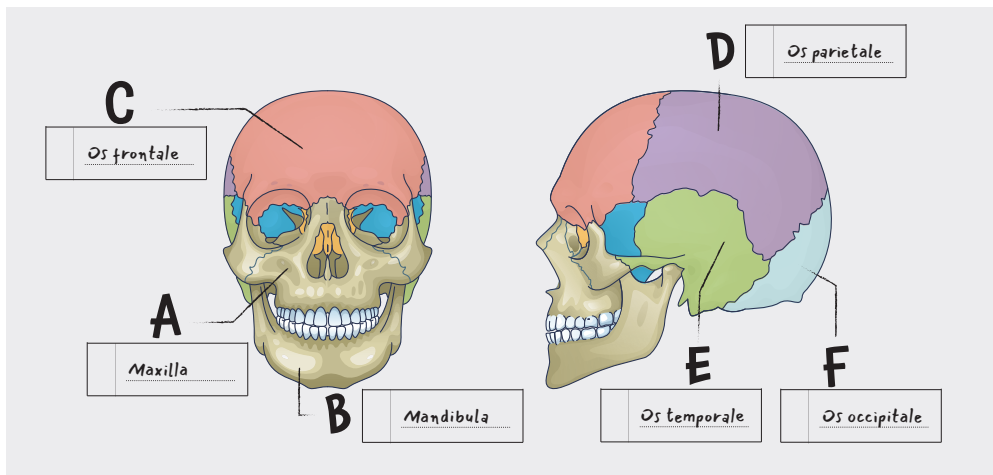


# 1

## IDENTYFIKACJA KOŚCI

Szkielet posiada 206 kości. Użyj etykietek, aby zidentyfikować najważniejsze z nich.

### CZASZKA



**A**

Dwie kości szczękowe tworzą centralną część twarzy.

**B**

Żuchwa porusza się, aby nasze zęby mogły żuć.

**C**

Kość czołowa jest zlokalizowana na przodzie czaszki.





Etykiety posiadają łacińskie nazwy zaczerpnięte z książki Terminologia Anatomica.

**D**

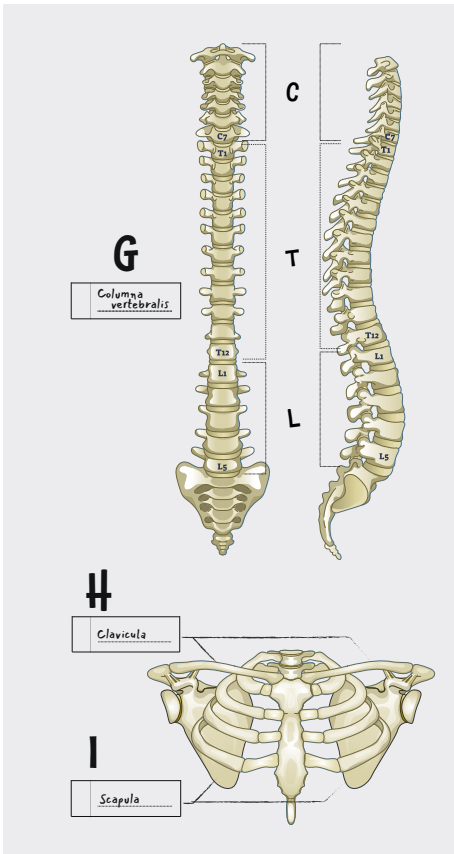
Kości ciemieniowe są zlokalizowane po obu częściach czaszki.

**E**

Kości skroniowe mieszczą się w układzie słuchowym.

**F**

Kość potyliczna jest połączona z kręgosłupem.



**G**

Kręgosłup składa się z siedmiu kręgów szyjnych (C), dwunastu kręgów piersiowych (T) i pięciu kręgów lędźwiowych (L). Jest w kształcie litery S, aby podtrzymywać głowę i utrzymywać ciężar ciała.

**H**

Obojczyki podtrzymują mięśnie ramion.

**I**

Łopatki łączą ramiona z klatką piersiową.

**J**

Costae

**K**

Sternum

**L**

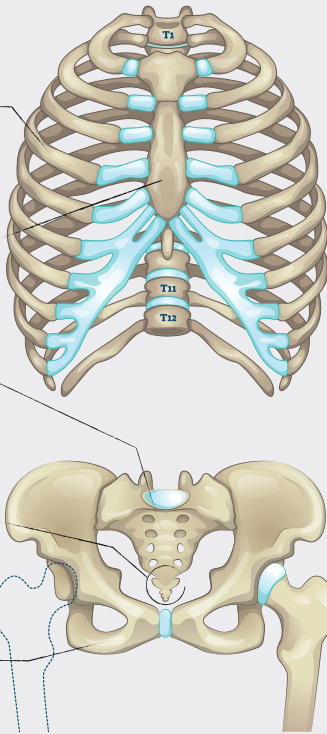
Sacrum

**M**

Coccyx

**N**

Pelvis

**J**

Żebra składają się z dwunastu par. Ochroniają takie organy jak serce i płuca.

**K**

Mostek łączy dziesięć par żeber, które tworzą klatkę piersiową.

**L**

Kość krzyżową tworzy pięć połączonych kręgów. Łączy ona kręgosłup z miednicą.

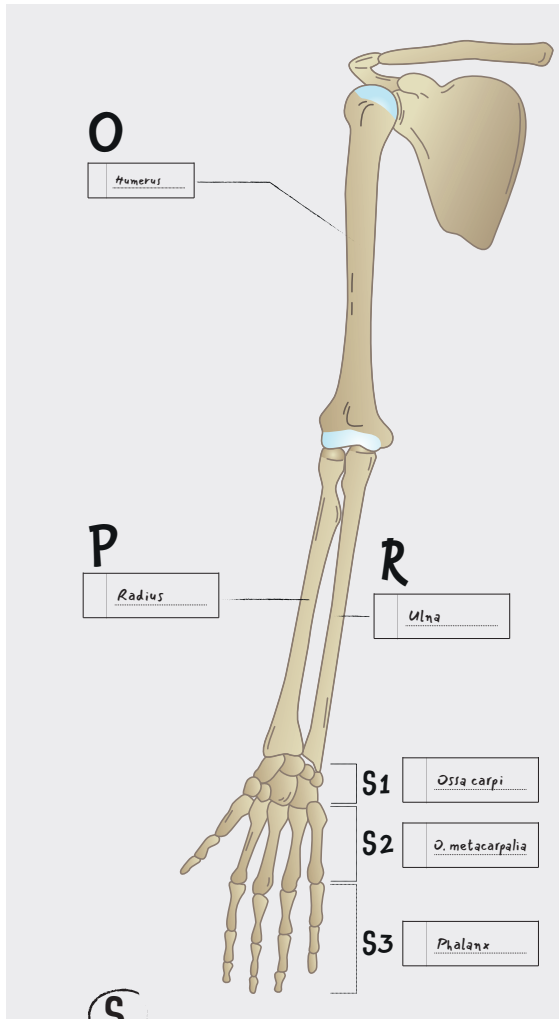
**M**

Kość ogonowa to dolny koniec kręgosłupa.

**N**

Miednica składa się z kilku kości. Łączy kręgosłup z nogami. Miednica kobiety i mężczyzny różni się kształtem.





**O**

Kość ramienna tworzy górną część ramienia, łącząc łopatkę z dwiema kośćmi przedramienia.

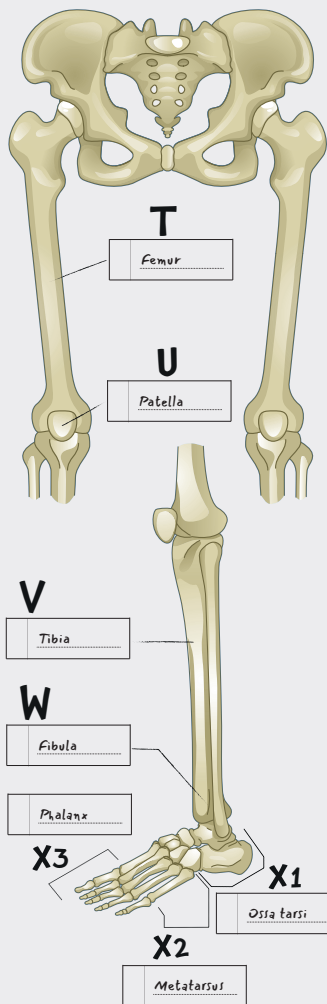
**P**

**R**

Kość łokciowa i kość promieniowa uzupełniają się wzajemnie w przedramieniu. Ich stawy umożliwiają nadgarstkom ruch.

**S**

Ręka składa się z wielu kości. Nadgarstek składa się z ośmiu kości (S1). Pięć kości śródreza znajduje się w dłoni (S2). Są chronione przez 14 kości palca (falanga) (S3) - dwie dla kciuków i po trzy dla każdego pozostałego palca.



**T**

Kość udowa to najdłuższa kość w ludzkim ciele. Czubek kości udowej pasuje do gniazda panewki, znajdującego się w miednicy.

**U**

Rzepka to kość trójkątna, która ochrania staw kolanowy.

**V**

Piszczel to główna kość dolnej części nogi. Jest połączona z kostką.

**W**

Kość strzałkowa podtrzymuje mnóstwo mięśni w nodze.

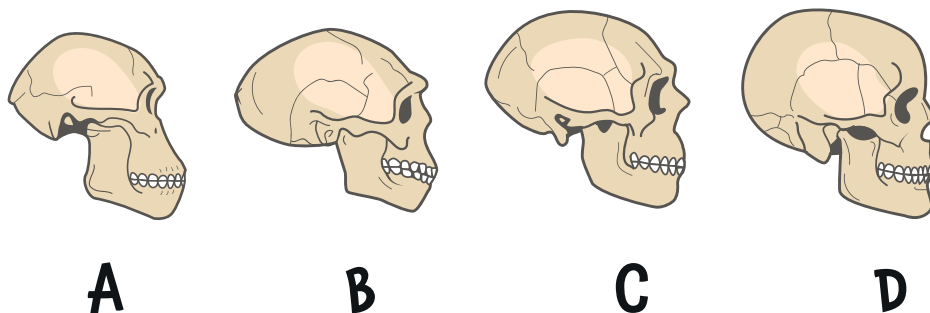
**X**

Stopa składa się z wielu kości. Stęp (X1) to grupa siedmiu kości, wliczając w nią kość skokową i kość piętową, które tworzą kostkę i piętę. Pięć kości śródstopia (X2) tworzy stopę, a ich przedłużeniem są kości palca (falanga) (X3).



## 2

## LUZIE PREHISTORYCZNI



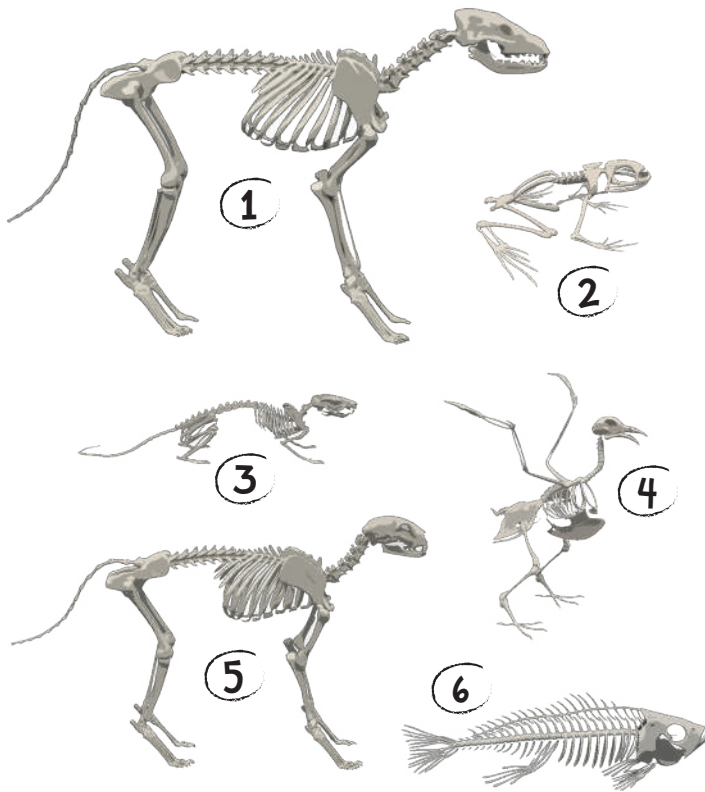
Paleontolodzy odkryli kilka gatunków ludzi. Prace wykopaliskowe odkryły szkielety, które były mniej lub bardziej kompletne. Ludzie pierwotni posiadali kształt ciała różniący się od naszego.

Australopitek (A) miał małą czaszkę, ale zęby bardzo podobne do naszych współczesnych. Homo Erectus (B) chodził całkowicie wyprostowany i miał dobrze rozwinięty mózg, pozwalający mu opanować obsługę ognia i różnych narzędzi. Neandertalczyk (C) mógł żyć w tych samych czasach co współcześni ludzie (D). Ich czaszki były dłuższe, a ich mózg większy. Te gatunki wyginęły 30 tysięcy lat temu.

# 3

## KRĘGOWCE

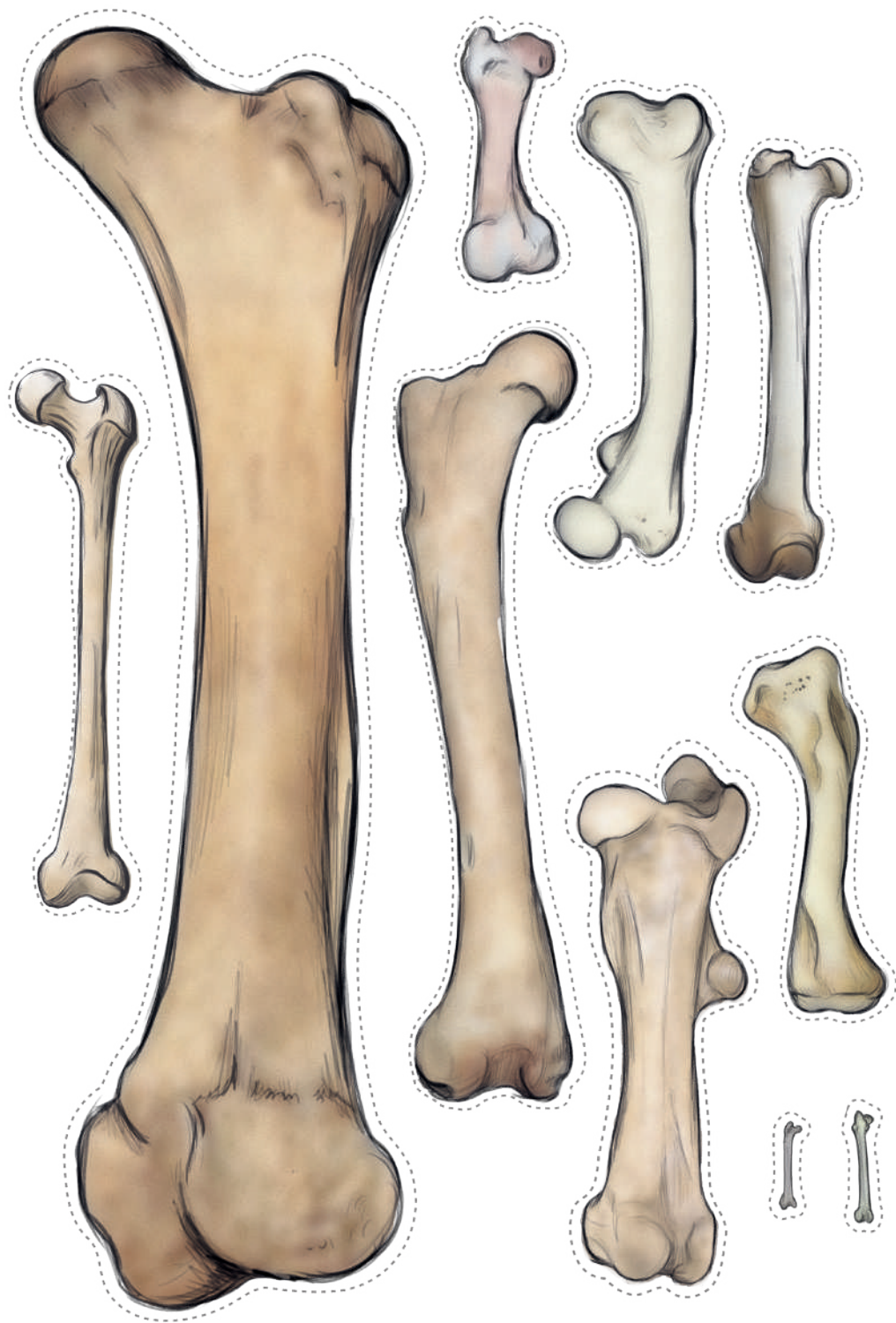
Szkielety kręgowców posiadają wiele cech wspólnych z ludzkimi szkieletami. Posiadają czaszkę, kończyny, kręgosłup i miednicę. Zgadnij do jakiego gatunku należą poniższe szkielety:

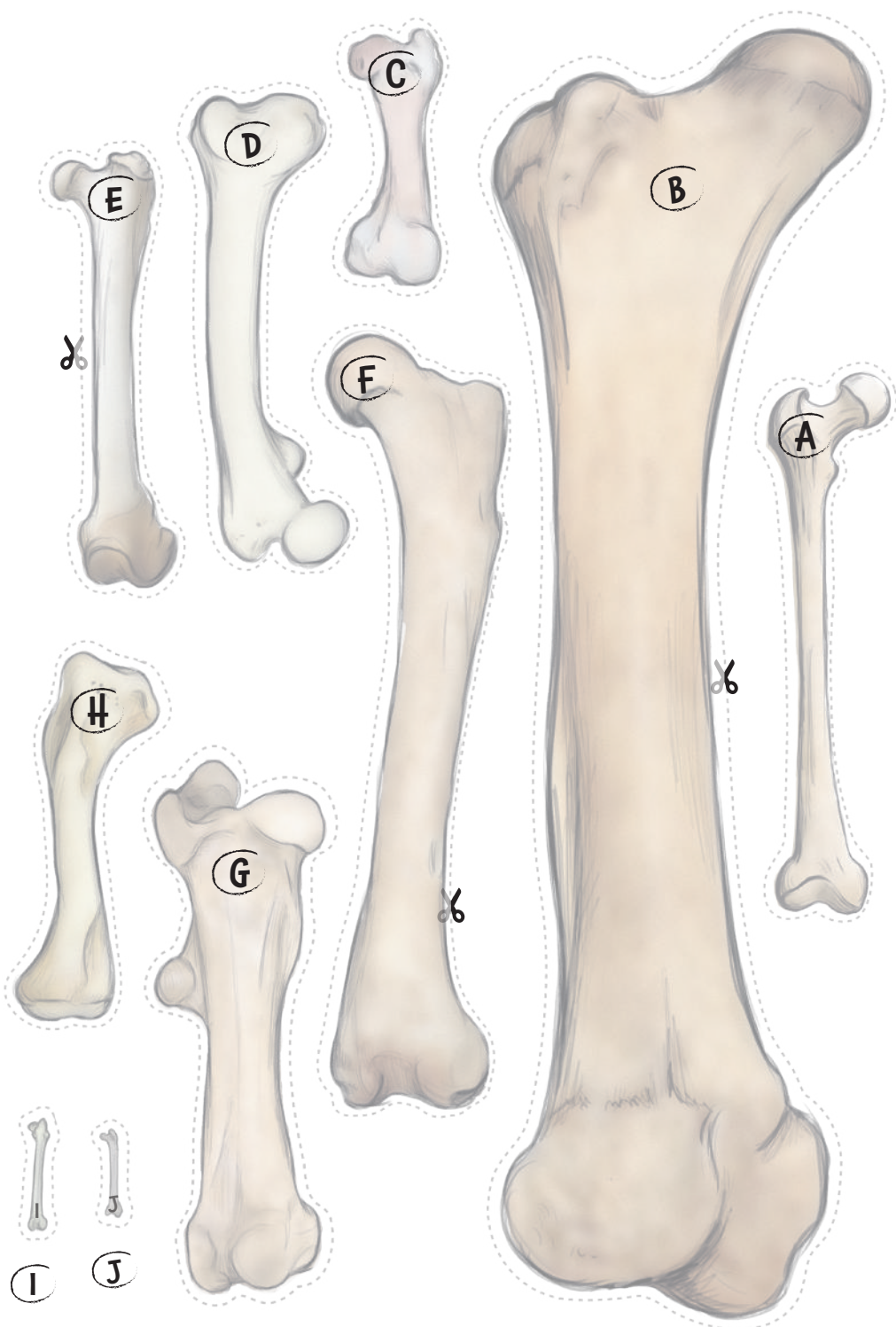


1-B; 2-E; 3-D; 4-F; 5-A; 6-C

Odpowiedzi		
A	Kot	.....
B	Pies	.....
C	Ryba	.....
D	Szczur	.....
E	Żaba	.....
F	Gołąb	.....








# 4

## KOŚCI UDOWE

Kość udowa to kość znajdująca się w udzie. Występuje w szkieletach wszystkich czworonogów (zwierząt z czterema kończynami). Wytnij kości udowe, posortuj je i rozgrzyż do kogo pasują.

Realny rozmiar



1	Człowiek	55 cm	
2	Świnia	20 cm	.....
3	Koń	53 cm	.....
4	Słoń	120 cm	.....
5	Goryl	38 cm	.....

Realny rozmiar



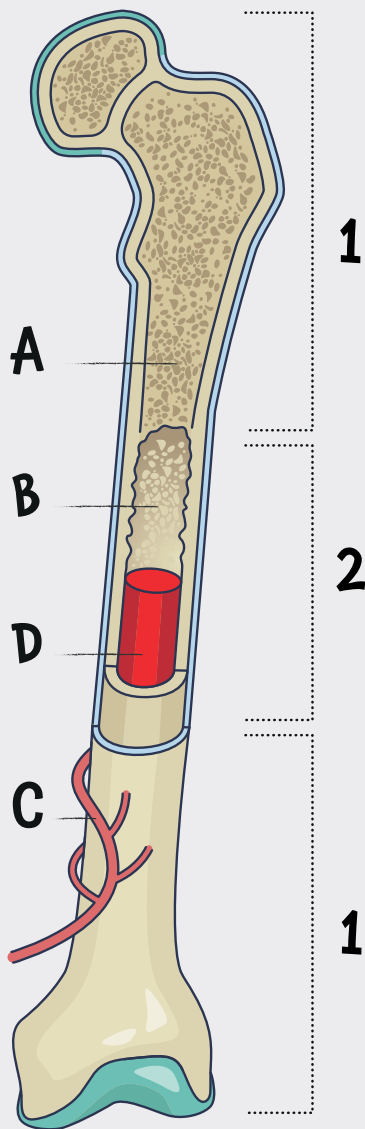
6	Kura	7 cm	.....
7	Krokodyl	30 cm	.....
8	Lew	35 cm	.....
9	Niedźwiedź	65 cm	.....
10	Królik	9 cm	.....

1-A; 2-C; 3-G; 4-B; 5-D; 6-J; 7-H; 8-E; 9-F; 10-I




# 5

## WNĘTRZE KOŚCI



Kości nie tylko podtrzymują mięśnie; grają istotną rolę we wzroście. Długie kości takie jak kość udowa składają się z gąbczastej substancji (A) u nasady (1) i ze zbitej materii (B) w trzonie (2). Kanaliki (C) pozwalają na cyrkulację krwi. Krew transportuje minerały. Długie kości u dzieci zawierają czerwony szpik kostny (D). Produkuje on komórki krwionośne i umożliwia wzrost ciała. W dorosłym ciele czerwony szpik kostny znajduje się tylko w krótkich kościach, takich jak miednica i kręgi.

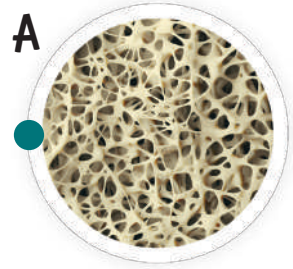


Teraz spójrzmy przez mikroskop.

1

Chrząstki to elastyczne tkanki, które znajdują się wokół kości.

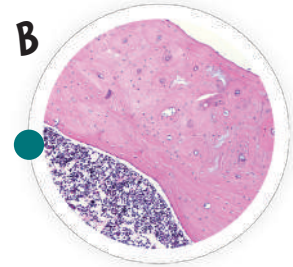
A



2

Dorosły szpik kostny jest bogaty w tłuszczce.

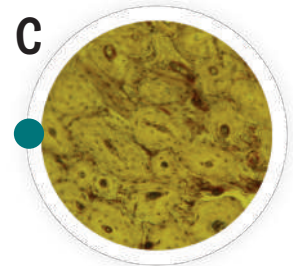
B



3

Gąbczasta materia jest bardzo mocna.

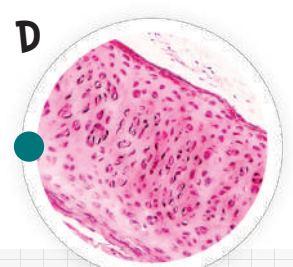
C



4

Kość zbita składa się z okrągłego osteonu, który umożliwia cyrkulację minerałów.

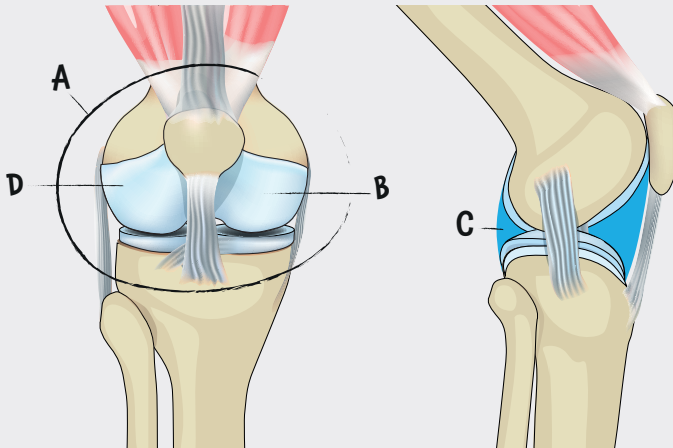
D



1-D; 2-C; 3-A; 4-B


## 6

## STAWY



Ciało składa się z około 320 stawów, niektóre z nich są bardzo złożone, takie jak ramię lub kolano. Te stawy są otoczone kapsułą (A), która zawiera chrząstkę na końcu kości (B) oraz maź stawową (C), płyn który zapobiega tarcia. Wiązadła (D) łączą kości i ograniczają ruch. Nic z tych rzeczy nie działałoby, gdyby nie mięśnie, które poruszają naszym ciałem poprzez kurczenie się.

Postaraj się odtworzyć pozy szkieletu.





# 7

## KONTUZJE

Wynalezienie radiografii umożliwia lekarzom szybsze rozpoznawanie urazów. Przytrzymaj swoje zdjęcia rentgenowskie pod światło i postaraj się znaleźć problem.

**A**

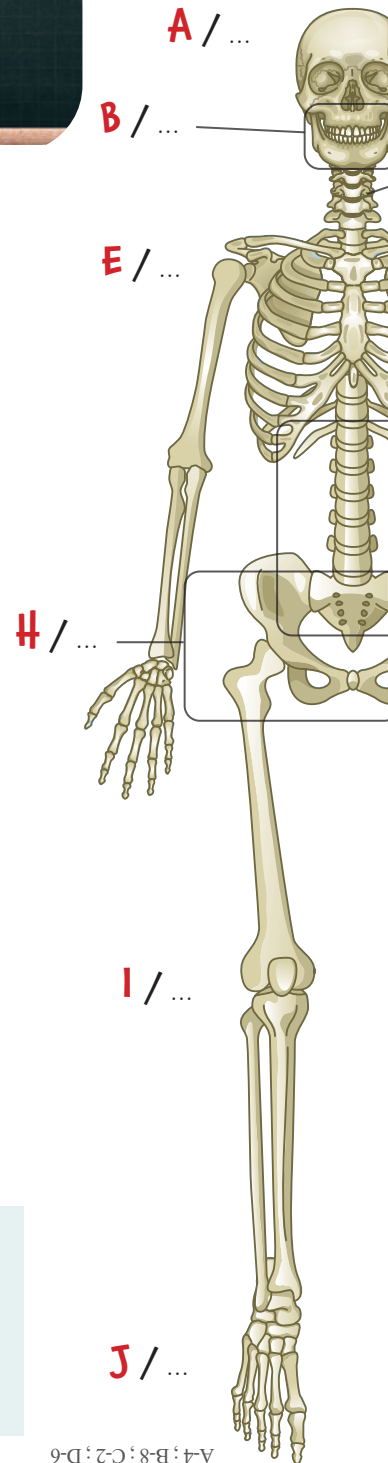
Można zidentyfikować ciało obce takie jak ostrze w tym przypadku.

**B**

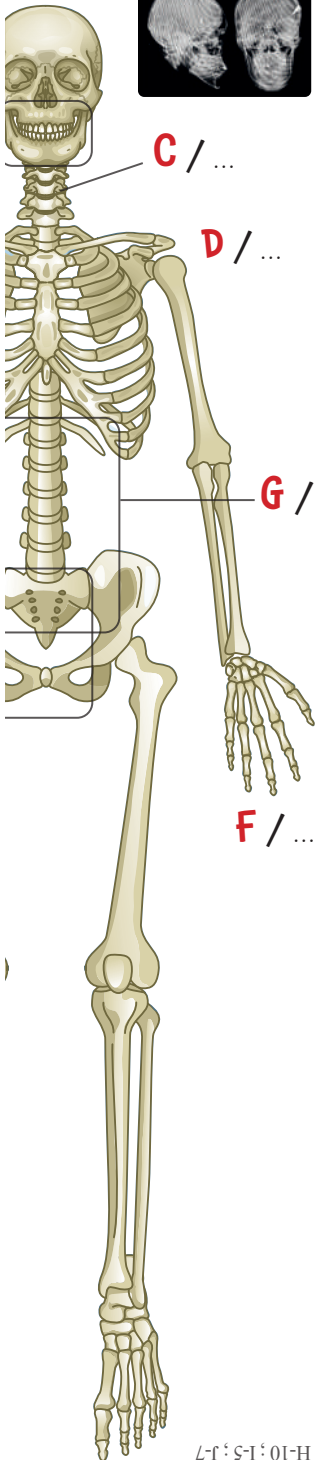
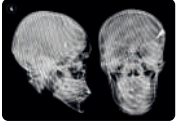
Dentyści również korzystają z rentgena, aby dopasować odpowiednie implanty.

**C**

Uraz może prowadzić do złamania, w tym wypadku kręgu.



A-4; B-8; C-2; D-6



D

Obojczyk to najczęściej łamana kość w ciele.

E

Złamane żebro może wpłynąć na pracę płuc.

F

Kość nadgarstkowa w ręce tworzy staw nadgarstkowy.

G

Rentgen dokładnie pokazuje staw krzyżowo-biodrowy.

H

Przemieszczenie biodra można zaobserwować wokół czubka kości udowej.

I

Starzenie przyspiesza utratę chrząstek w stawie kolanowym.

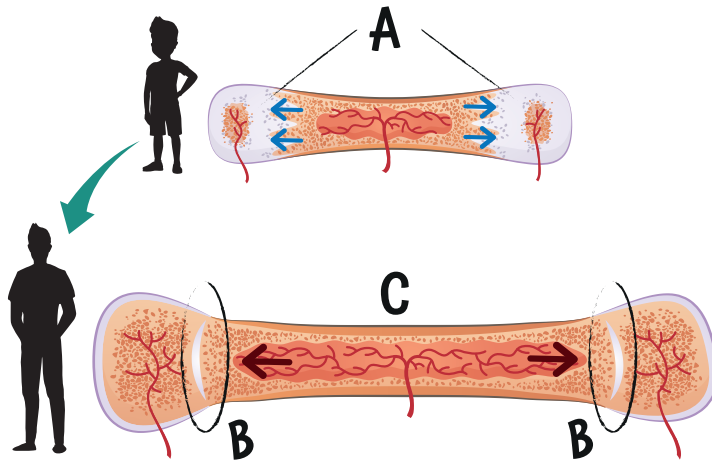
J

W tym wypadku pacjent cierpi z powodu urazu stawu piszczelowo-strzałkowego.

;E-3;F-1;G-9;H-10;I-5;J-7

## 8

## WZROST KOŚCI



Kości są pełne żywych komórek, które przyczyniają się do wzrostu w trakcie całego dzieciństwa. Wzrost kości następuje w chrząstce nasadowej (A). Osteoklasty niszczą chrząstki i inne komórki, podczas gdy osteoblasty syntetyzują kości (B) za pomocą wapnia. W tym samym czasie szpik kostny (C) nieustannie wzrasta. Kości rosną najszybciej podczas okresu dojrzewania; wzrost hamuje w wieku 21 lat.

Wapń przyczynia się do wzrostu kości i sprawia, że są mocne. Dziecko potrzebuje przyjmować od 600 do 1000 mg wapnia na dzień. Poniżej przedstawiamy pożywienie bogate w wapń:



Produkty mleczne takie jak mleko, ser i jogurty zawierają duże ilości wapnia. Staraj się jednak unikać tych produktów, które są bogate w cukier lub sól.

100g migdałów zawiera nawet 250 mg wapnia.



Sardynki zawierają wapń i witaminę D.



Zielone warzywa takie jak szpinak i rukiew wodna są bogate w wapń.

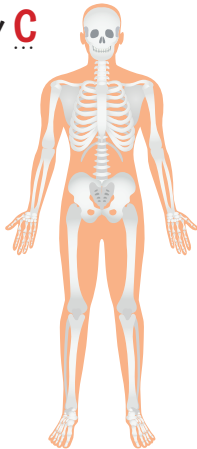


# 9

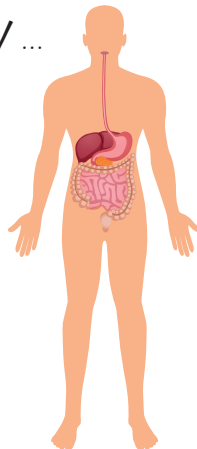
## UKŁADY W LUDZKIM CIELE

Grupy organów odpowiedzialne za określone funkcje nazywa się "układami". Wszystkie nawzajem się uzupełniają i tworzą ludzkie ciało.

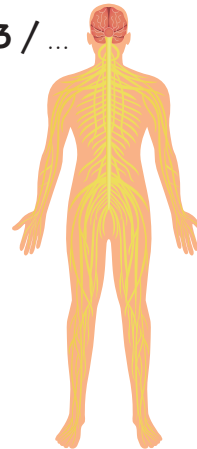
1 / **C**



2 / ...



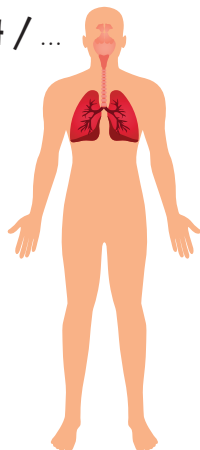
3 / ...



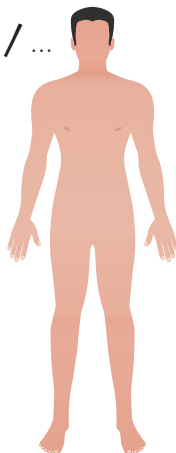
Układ powłokowy (A) składa się z wszystkich zewnętrznych elementów takich jak skóra i włosy.

Układ mięśniowy (B) i kostny (C) składa się z mięśni, ścięgien i kości.

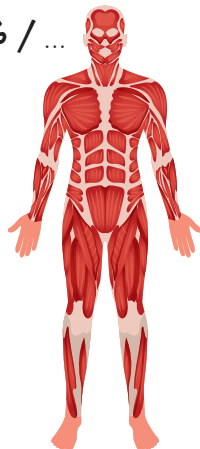4 / ...



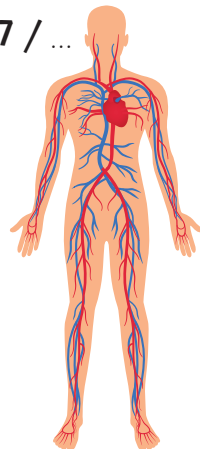
5 / ...



6 / ...



7 / ...



Układ nerwowy (D) składa się z naszego mózgu i nerwów.

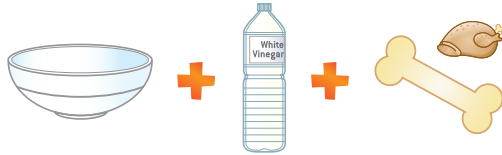Serce jest centralnym punktem układu krwionośnego (E); pompuje krew do żył.

Układ oddechowy (F) dostarcza tlenu do ciała, dzięki płucom.

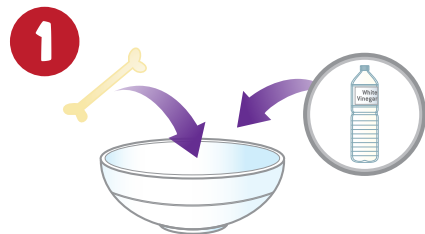
Układ trawienny (G) pobiera energię i składniki odżywcze z jedzenia, które przyjmujesz.

1-C; 2-G; 3-D; 4-F; 5-A; 6-B; 7-E

Będziesz potrzebować:



1. Umieść kość z kurczaka w dużej misce. Dodaj trochę octu. Ocet powinien zakryć kość.

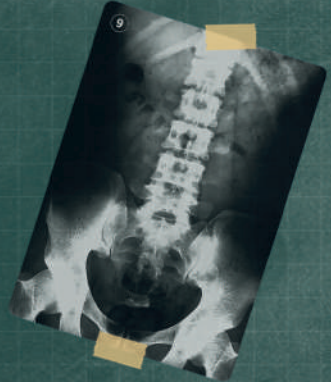
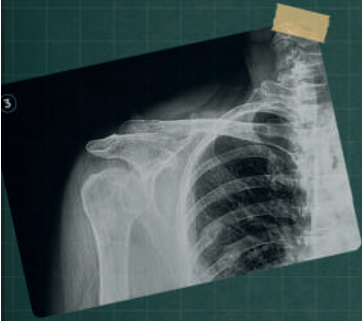

2. Zostaw miskę na pięć dni, mieszaj każdego wieczoru łyżką.
3. Spójrz na rezultaty po pięciu dniach. Umyj kość pod bieżącą wodą. Możesz ją wykręcić w każdą stronę.



Kości składają się głównie z wapnia, wody, magnezu i soli mineralnych. Są twarde, głównie dzięki wapniowi. W tym eksperymencie kwas octowy zawarty w occie rozpuszcza całą wapń znajdującą się w kości. Gdy kość straci swoją twardość, staje się zwiotczała i można ją wyginać we wszystkie strony!





RETROUVEZ-NOUS SUR  
FIND US ON

Buki France



**OSTRZEŻENIE!** Nieodpowiednie dla dzieci poniżej 36. miesiąca życia ze względu na małe części, które mogą zostać połknięte. Ryzyko zadławienia.

**ZACHOWAJ OPAKOWANIE NA PRZYSZŁOŚĆ.**

Kolory i zawartość mogą się nieznacznie różnić.

Développé et distribué par :  
Developed and distributed by :  
**BUKI France**  
22 rue du 33ème Mobiles - 72000 Le Mans - FRANCE  
Tél: +33 1 46 65 09 92  
E-mail : daniellevy@bezeqint.net  
[www.bukifrance.com](http://www.bukifrance.com)

Photo Credits : Bigstock

